

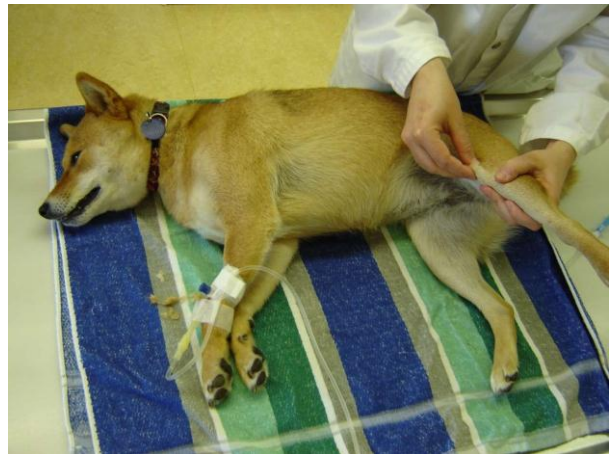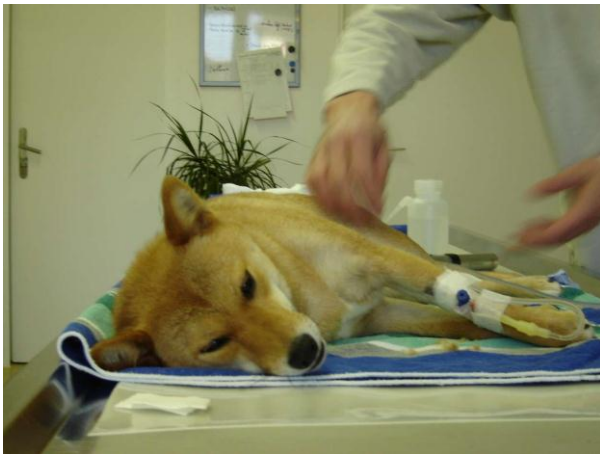## Opération d'une luxation de rotule

Aïkhy's, une chienne Shiba-Inu âgée d'une année, souffre d'une boiterie intermittente de la patte arrière gauche. Lors de l'examen orthopédique, nous diagnostiquons une luxation (déplacement) de la rotule vers l'intérieur (médial).

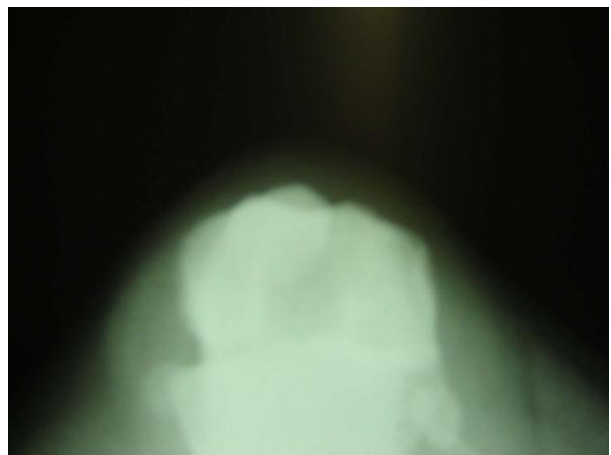
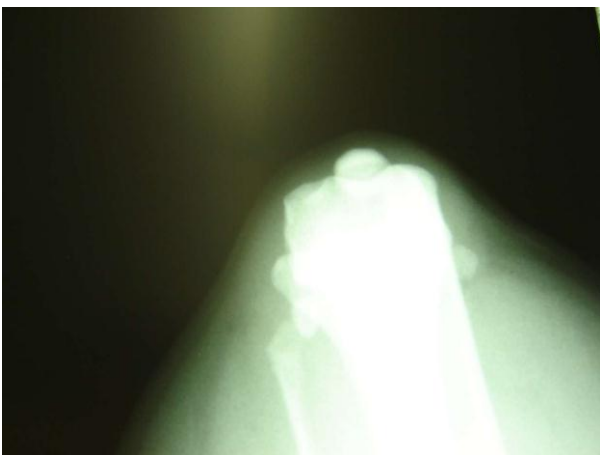
Ce problème a une composante génétique. La conformation de la jambe (jambe en O) joue également un grand rôle dans cette pathologie.

Si la rotule n'est pas stabilisée chirurgicalement, le mouvement anormal de la rotule (laxité) peut conduire à une arthrose prononcée du genou et à des boiteries ou des douleurs importantes tout au long de la vie du chien.

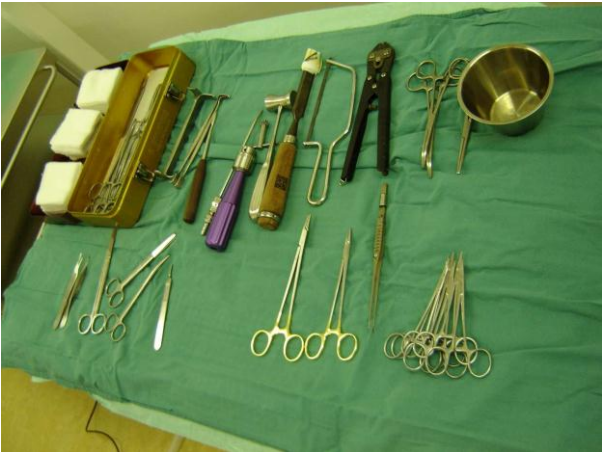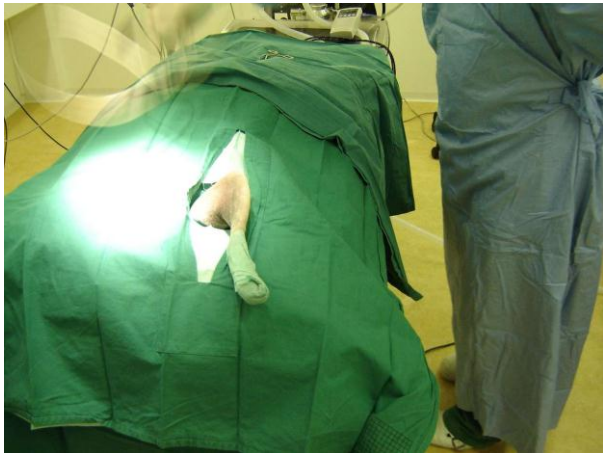
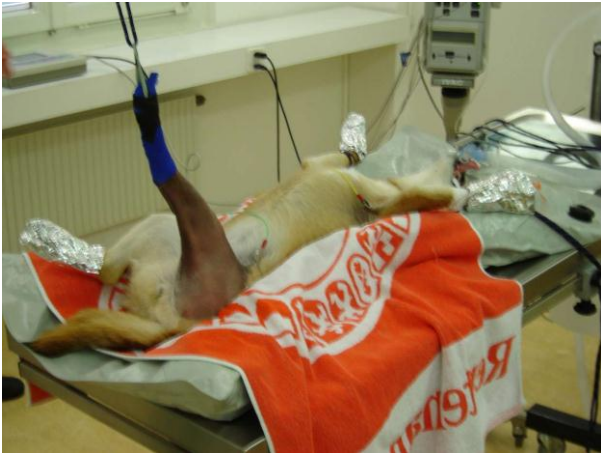Aïkhy's est mise sous sédation et nous réalisons un contrôle de la luxation par palpation.



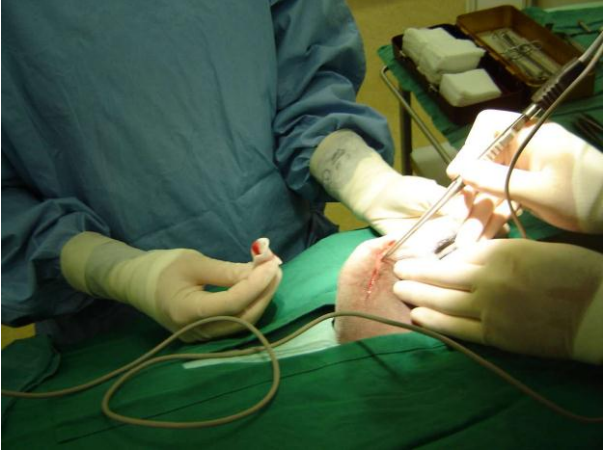Les clichés radiographiques des genoux révèlent que la gouttière du fémur gauche est fortement aplanie en comparaison au genou droit. Ceci est typique lors de luxation rotulienne.



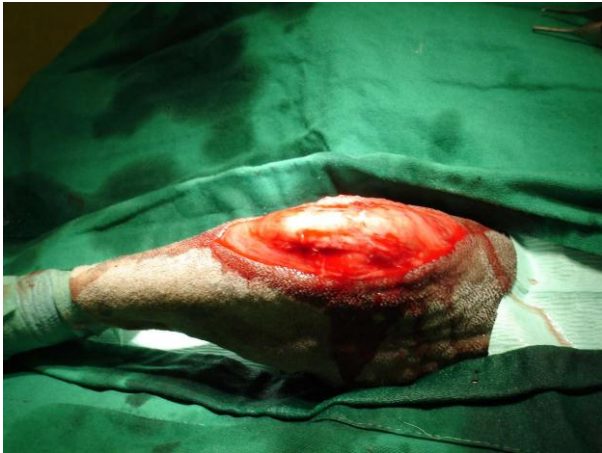Aïkhy's est préparée pour la chirurgie, elle est mise sous anesthésie générale (intubée et sous gaz). La patte est préparée de façon aseptique (tonte et désinfection).



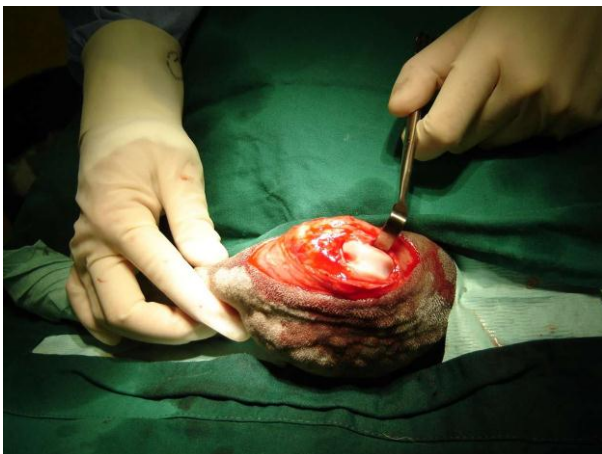Incision de la peau :



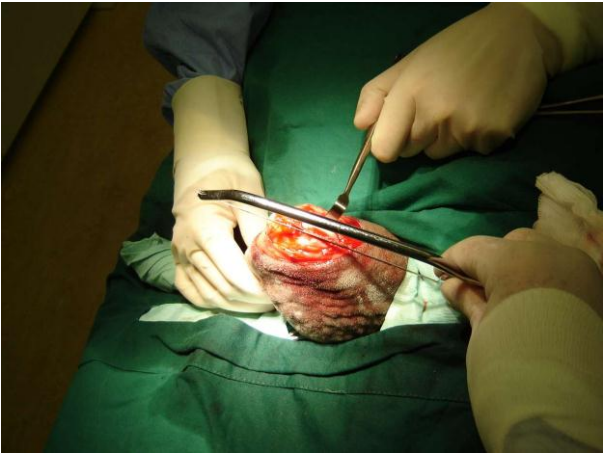Préparation de l'abord du genou :



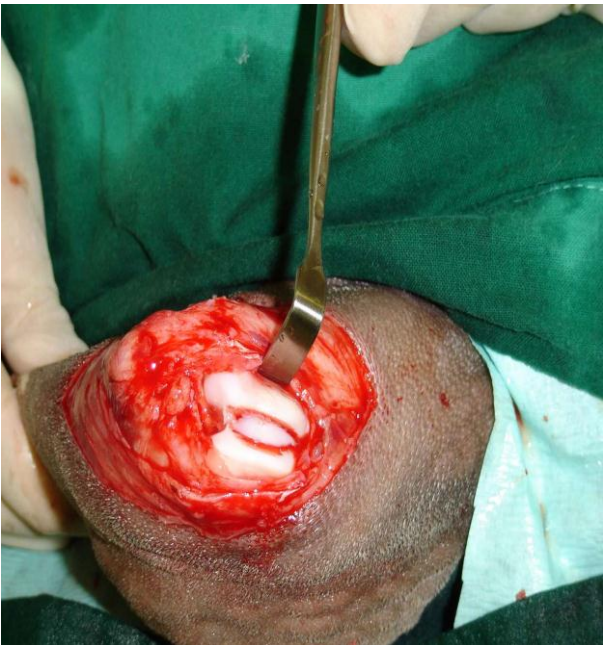L'articulation est ouverte et la rotule est déplacée vers le côté afin de visualiser les cartilages articulaires et les ligaments croisés :



Une nouvelle gouttière du fémur est préparée à l'aide d'une scie à os :

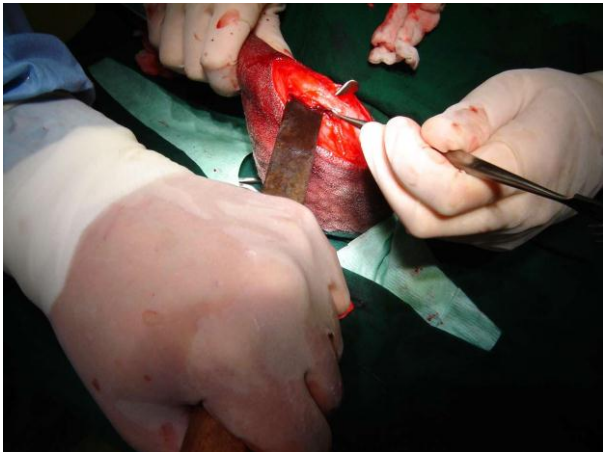


Vue de la nouvelle gouttière après approfondissement. Le fragment osseux couvert de son cartilage est remis en place :

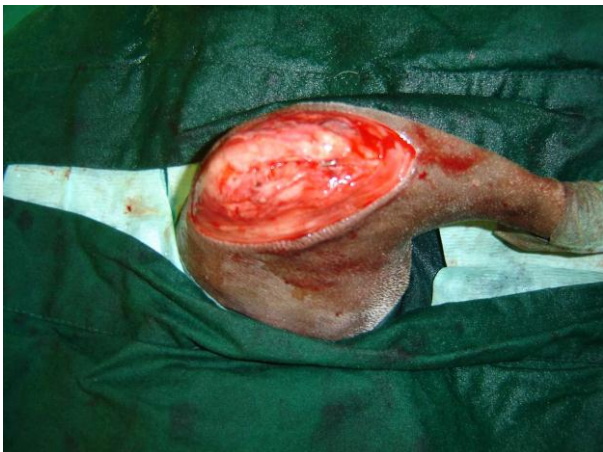



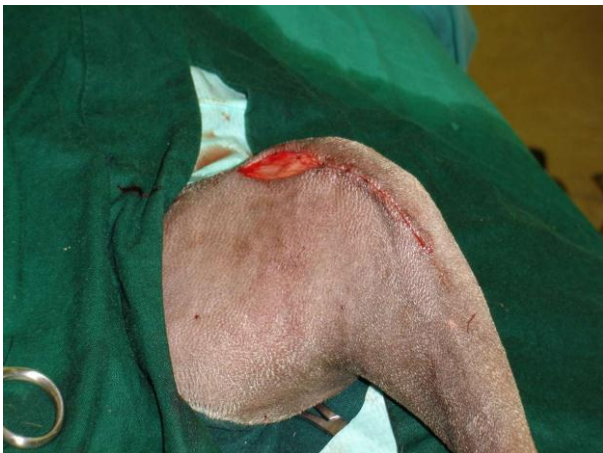La crête du tibia (proéminence de l'os tibia) est coupée et déplacée vers l'extérieur afin de mieux stabiliser la rotule :



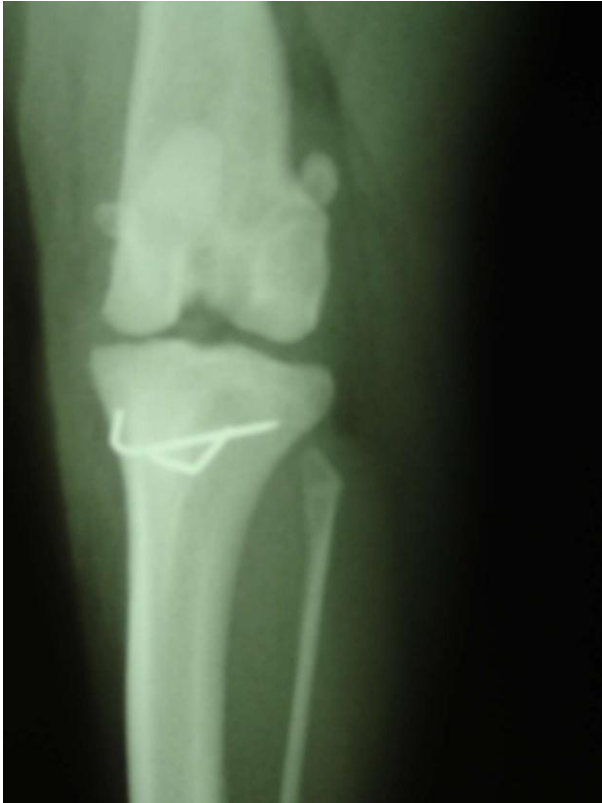Deux broches métalliques sont placées au travers du Tibia afin de fixer le fragment osseux sectionné :



Fermeture de la plaie :



Cliché radiographique du genou après l'intervention :



Suivi:

Aïkhy's est rendue avec un pansement qui restera en place 3 jours.

Elle recommence progressivement à poser la patte dans les jours suivant l'intervention. Une boiterie modérée est constatée, celle-ci disparaît progressivement.

Trois semaines après l'intervention, Aïkhy's marche avec une très légère boiterie et la rotule reste bien en place.

Une physiothérapie suivant l'intervention améliore la mobilité et accélère le retour à la normale.